

## 編集部からのお詫びと訂正

インナービジョン6月号「〈特集〉US Today 2019 超音波検査・診断最前線—腹部(消化器)領域の最新動向を中心に」内の白石吉彦先生「6. 外来診療における超音波検査の有用性—腹部領域を中心に」(55～58頁)の中で、58頁の図8に誤りがありました。図8は図7と同じ画像となっておりますが、正しくは以下の症例画像となります。また、インナビネットの6月号目次頁に訂正頁のPDFを公開しております(<https://www.innervision.co.jp/publication/innervision2019/innervision201906>)。白石先生、読者の皆様にご迷惑をおかけし、深くお詫び申し上げます。

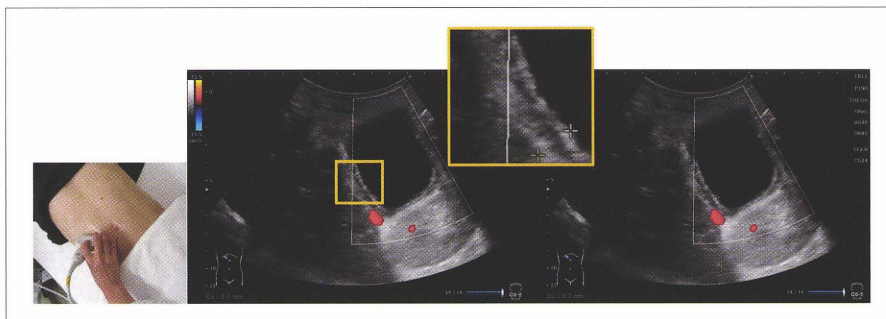


図7 Sonolucent layer, 胆嚢壁肥厚

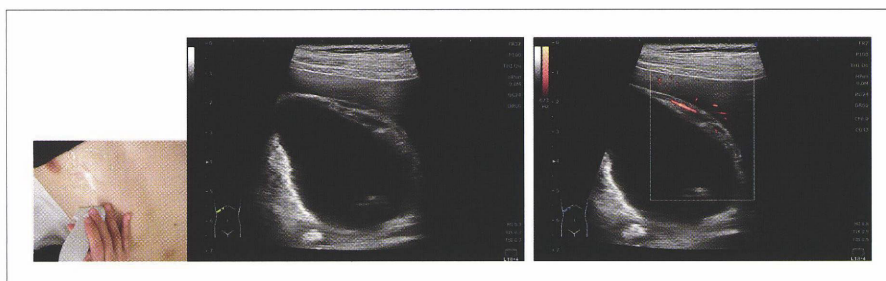


図8 Striations, ドプラシグナル

QRコードを読み取ることで急性胆嚢炎(リニア)の動画を閲覧できます。